

· 病例报道 ·

肥胖扩张性心肌病患者在超声引导下周神经阻滞下行起搏器清创深埋术一例

王韶双 严军 谭敬 王强

患者,男,48岁,175 cm,124 kg。2016年9月27日行心脏再同步化治疗器(cardiac resynchronization therapy device, CRT-D)植入术。2017年5月3日因“左胸部心脏起搏器植入部位流脓3个月”入院。术前诊断:(1)起搏器植入术后感染;(2)扩张性心肌病,心功能Ⅳ级;(3)心律失常(频发室性早搏);(4)2型糖尿病。患者 BMI 41 kg/m²。术前心功能差,活动耐量(metabolic equivalent of energy, MET)约为2。心脏彩超提示全心增大,左室收缩功能减低,EF 26%。胸片提示心影大,心胸比0.66,左侧胸壁起搏器影,导线连续。Pro-BNP 6 677 pg/ml,凝血六项提示 PT 14.4 s,其余实验室检查未见明显异常。

2017年5月10日拟行左胸部清创+起搏器胸大肌下深埋术。患者 ASA Ⅳ级,入室后行常规监护。麻醉方式为超声引导下胸部神经阻滞Ⅱ(pectoral nerve block Ⅱ, PECS Ⅱ)^[1],穿刺针于皮下脓肿区外侧15 cm处进入前锯肌和胸小肌之间,给予0.25%罗哌卡因30 ml。但由于起搏器周围脓肿压迫加之周围组织粘连水肿,局麻药扩散不理想,遂嘱手术医师复合局麻开始手术。术中整体麻醉效果欠佳,仅行左胸部清创修复术,未进行起搏器深埋手术。术后抗感染治疗,皮肤愈合良好后出院。

2017年10月13日患者因左胸部再发流脓破溃入院行扩大清创术。术前基本状况同前。入室后 ECG 示起搏器依赖 HR 60 次/分, BP 102/52 mmHg, SpO₂ 99%。超声引导下行桡动脉穿刺置管,监测有创血压。术前查阅相关文献得知,前锯肌平面阻滞因安全性高且易于定位更适用于病态肥胖的患者^[2],加之椎旁结构及胸膜在超声下显影不清,遂放弃椎旁神经阻滞,改行腋中线第四肋间水平前锯肌平面阻滞。麻醉方式为超声引导下左侧锁骨上臂丛神经阻滞(0.25%罗哌卡因30 ml)+左侧颈浅丛神经阻滞(0.25%罗哌卡因10 ml)+前锯肌平面阻滞(0.25%罗哌卡因20 ml)。术前测定术野皮肤感觉减退。疑似臂丛神经阻滞使用局麻药容量过大导致左侧膈神经受累,SpO₂降至95%,遂给予面罩吸氧,SpO₂逐渐上升至100%。术中起搏器调整参数期间持续泵注肾上腺素 0.02~0.05 μg·kg⁻¹·min⁻¹。手术开始后患者未诉明显疼痛不适,但清创至 T₂ 水平近腋窝处时,患者诉轻度疼痛,考虑为前锯肌平面阻滞的药物未完全阻滞肋间臂神经所致,给予舒芬太尼 10 μg 后疼痛明显

减轻,SpO₂无明显下降。术者清创完成后使用双氧水、碘伏、甲硝唑反复冲洗腔隙。行伤口滴注引流,待引流液清亮后再行择期手术。手术时间125 min。术后随访,麻醉后感觉完全恢复时间为17 h。

2017年10月20日行清创修复+起搏器胸大肌下深埋术。入室后监护同前。麻醉方式为超声引导下左侧锁骨上臂丛神经阻滞(0.15%罗哌卡因10 ml)(图1)+颈浅丛神经阻滞(0.2%罗哌卡因10 ml)+第三肋间水平前锯肌平面阻滞(0.15%罗哌卡因40 ml)(图2)+PECS I 阻滞^[3](pectoral nerve block I)(0.2%罗哌卡因25 ml)。手术清创同前,后沿肌纤维走行方向将胸大肌分开在胸大肌下剥离出大小适当的腔隙,将起搏器放置在腔隙中。放置滴注管和引流管各一根。术中麻醉效果满意,血流动力学参数及呼吸功能参数稳定。手术时间85 min。术后随访,麻醉后感觉恢复时间为8 h。

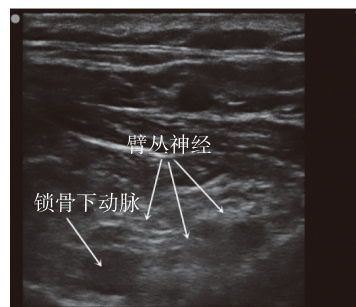


图1 左锁骨上臂丛阻滞超声图像

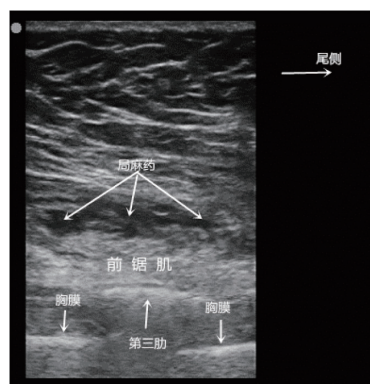


图2 前锯肌平面阻滞超声图像

讨论 起搏器植入术后感染发生率为1%~1.3%,好发于术后1年内,以金黄色葡萄球菌和草绿色链球菌多

DOI: 10.12089/jca.2018.10.024

作者单位:710061 西安市,西安交通大学第一附属医院麻醉手术部

通信作者:王强, Email: dr.wangqiang@139.com

见^[4]。当存在起搏系统感染(瓣膜或电极导线引起的心内膜炎、败血症)的证据或有起搏系统囊袋感染(脓肿、装置腐蚀、皮肤粘连、非静脉系统的慢性渗出窦道)的证据时,相关指南推荐必须完全取出装置及电极导线^[5]。然而因感染而取出心脏起搏器无疑会使患者的生命受到威胁。近几年临床上逐渐认识到起搏器外露和植入部位感染经过彻底清创、重新置入胸大肌下及术后敏感抗生素滴注引流可以被治愈,也避免因更换起搏器产生昂贵的医疗支出^[6]。

扩张性心肌病患者多伴有明显的心功能受损,围术期容易发生严重的循环抑制和低血压,麻醉处理非常棘手。大多数镇静镇痛药物均有不同程度的循环抑制。因此麻醉首选区域神经阻滞,其次是硬膜外阻滞、蛛网膜下腔阻滞和全身麻醉^[7]。起搏器植入术后的感染清创手术不同于普通的乳腺手术:首先,手术部位在锁骨和乳头水平之间,除了胸神经外,还涉及到臂丛神经分支中的胸长神经(C₅—C₇组成)、胸内侧神经(C₈、T₁组成)、胸外侧神经(C₅—C₇组成)以及颈丛分支中的锁骨上神经(C₃—C₄组成)等。其次,起搏器植入部位的感染伴随皮下组织甚至肌肉组织的炎症水肿,迁延不愈会导致胸壁解剖层次不清,极大增加手术和麻醉的难度。具体到此例患者,第1次可能因皮下积液压迫阻碍了深层次的局麻药向头侧扩散,超声下显示局麻药扩散不理想,导致局麻药未能完全阻滞胸内神经和胸外神经。复合局部麻醉后仍不理想,手术难度增加。阻滞不全和局部炎症水肿导致的胸大肌肌张力较高可能是清创不彻底的原因之一,为后续感染复发埋下了隐患。第2次手术,吸取了第一次麻醉的教训,采取了逐个阻滞手术区域支配神经的策略:胸锁乳突肌后缘中点入路完成颈丛神经阻滞,使锁骨上神经支配的锁骨附近皮肤痛觉消失;膈神经在肌间沟水平距离臂丛神经较近,为避免膈神经麻痹,采取锁骨上入路臂丛神经阻滞,大容量的局麻药保证胸内、外侧神经和胸长神经阻滞的效果,使胸肌肌张力降低,为手术清除脓肿及坏死组织提供了便利。但与此同时,大容量局麻药还是影响到了膈神经,表现为腹式呼吸减弱,脉搏氧饱和度的下降;当肥胖患者拟行胸椎旁神经阻滞但超声图像下胸膜显影困难时,及时改变麻醉方式为腋前线肋间神经阻滞也取得了良好的效果。第3次手术的麻醉方案是对第2次的改进:锁骨上臂丛阻滞使用小容量低浓度的局麻药,既缩短对上肢功能的影响也保留膈神经的功能。在感染得到有效控制后,实施 PECS I 且在前锯肌表面给与大容量局麻药,也保证胸长神经和胸神经外侧皮支(尤其是肋间臂神经)的阻滞效果。

经过检索国内外数据库,关于胸部起搏器植入的麻醉方式仅有极少的文献资料,目前尚无起搏器感染后清创深埋术的麻醉报道。Martin 等^[8]分别比较局麻、锁骨上神经阻滞、C₄ 和 C₆ 水平肌间沟阻滞在起搏器植入时的麻醉效果,认为

4 种麻醉方式阻滞效果基本相似,单用任何一种麻醉方式都可能产生镇痛不全的情况。Raza 等^[9]报道 16 例起搏器植入的患者采用了颈丛+T₂—T₄ 肋间神经阻滞的方式取得了理想的麻醉效果。由于未阻滞臂丛神经,膈肌的活动未收到明显影响且无一例出现气胸等并发症。Fujiwara 等^[10]报道 1 例起搏器植入胸大肌深面的病例,采取 PECS+第 1、2 肋间神经阻滞的方式复合右美托咪定轻度镇静的麻醉方案,术中镇痛效果良好,血压心率无明显波动。

总之,永久起搏器植入的患者大多伴有严重的心脏疾病,神经阻滞麻醉可以安全应用于起搏器感染的患者,较全身麻醉恢复快、费用低。

参 考 文 献

- [1] Blanco R, Fajardo M, Parras Maldonado T. Ultrasound description of Pecs II (modified Pecs I): a novel approach to breast surgery. *Rev Esp Anestesiología Reanimación*, 2012, 59(9): 470-475.
- [2] Bhoi S, Mishra PR. Integration of point-of-care sonography during rapid sequence intubation in trauma resuscitation: will it make a difference? *Am J Emerg Med*, 2016, 34(2): 330.
- [3] Blanco R. The 'pecs block': a novel technique for providing analgesia after breast surgery. *Anaesthesia*, 2011, 66(9): 847-848.
- [4] Polyzos KA, Konstantelias AA, Falagas ME. Risk factors for cardiac implantable electronic device infection: a systematic review and meta-analysis. *Europace*, 2015, 17(5): 767-777.
- [5] Sandoe JA, Barlow G, Chambers JB, et al. New guidelines for prevention and management of implantable cardiac electronic device-related infection. *Lancet*, 2015, 385(9984): 2225-2226.
- [6] 李赐恩, 宋卫锋, 王徐乐, 等. 起搏器感染后再次植入原起搏器和植入新起搏器的安全性比较分析. *临床心血管病杂志*, 2017, 33(4): 353-355.
- [7] 张志永, 黄宇光. 扩张型心肌病非心脏手术的麻醉管理. *中国医刊*, 2009, 44(12): 21-22.
- [8] Martin R, Dupuis JY, Tetrault JP. Regional anesthesia for pacemaker insertion. *Reg Anesth*, 1989, 14(2): 81-84.
- [9] Raza SM, Vasireddy AR, Candido KD, et al. A complete regional anesthesia technique for cardiac pacemaker insertion. *J Cardiothorac Vasc Anesth*, 1991, 5(1): 54-56.
- [10] Fujiwara A, Komazawa N, Minami T. Pectoral nerves (PECS) and intercostal nerve block for cardiac resynchronization therapy device implantation. *Springerplus*, 2014, 3: 409.

(收稿日期:2017-11-29)